

WID[®]-easy

Test epigenetico per il rilevamento del carcinoma endometriale

**labor
team**

Nel 90 % delle donne con carcinoma endometriale compare un sanguinamento inconsueto come sintomo principale. Tuttavia solo nel 3 % dei casi di sanguinamento peri- e postmenopausale viene accertato come causa il carcinoma endometriale [1]. L'attuale linea guida S3 [2] raccomanda procedure soggettive quali esami clinici, citologia ed ecografie transvaginali per la diagnosi differenziale dei carcinomi endometriali in caso di sanguinamento inconsueto [3]. L'ecografia transvaginale ha un valore predittivo positivo molto basso del 4,9 % [4]. Questo comporta che la maggior parte delle donne che si sottopongono a un intervento chirurgico diagnostico in realtà non presentano un carcinoma endometriale.

Il test WID®-easy offre la possibilità di migliorare questa situazione e di pervenire molto rapidamente a una diagnosi. Il test ha una sensibilità comparabile a quella dell'ecografia transvaginale, ma riduce il tasso di risultati falsamente positivi del 94 %.

Dopo il carcinoma della mammella, il carcinoma endometriale è il tumore ginecologico maligno più comune [2] e l'incidenza, soprattutto dei carcinomi del corpo uterino non endometrioidi con prognosi più sfavorevole, che con l'ecografia sono ancora più difficili da individuare [5], aumenta rapidamente [6]. In Svizzera ogni anno circa 950 donne sviluppano un carcinoma endometriale di nuova diagnosi. Finora per questo tipo di cancro non esiste alcuna procedura di screening consolidata.

La diagnosi tardiva di carcinoma del corpo uterino, tra tutti i tumori maligni ginecologici, ha gli effetti negativi più incisivi sul tasso di sopravvivenza [7]. Pertanto, una diagnosi precoce e precisa del carcinoma endometriale è di importanza decisiva.

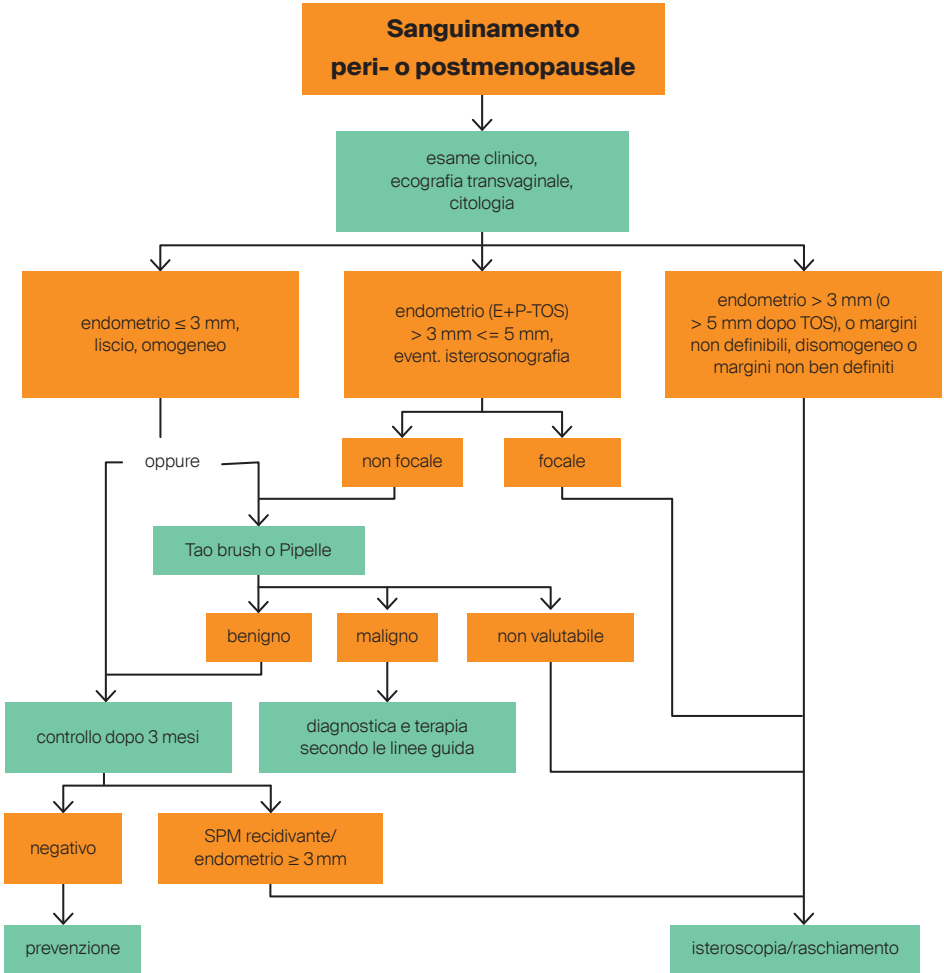


Un importante fattore di rischio per il carcinoma endometriale è rappresentato da una concentrazione elevata di estrogeni per molti anni. Le donne con disturbi mestruali, menopausa tardiva, che non hanno avuto figli o sono state sottoposte a determinate terapie ormonali sostitutive hanno un rischio aumentato di ammalarsi di carcinoma endometriale. Inoltre, sovrappeso, ipertensione arteriosa e diabete mellito di tipo 2 possono aumentare il rischio di tumori. È noto che l'obesità aumenta la produzione di estrogeni. Non è ancora stato chiarito se esista un rischio da fitoestrogeni (sostanze simili agli estrogeni presenti negli alimenti). Tuttavia è certo che una terapia ormonale con soli estrogeni aumenta il rischio.

Alto tasso di falsi positivi nella diagnostica attuale

L'attuale linea guida S3 [2] raccomanda procedure soggettive e basate sull'esperienza quali esami clinici, citologia ed ecografie transvaginali per escludere o formulare la diagnosi di carcinoma endometriale in caso di sanguinamento anomalo.

94 % di riduzione
del tasso di falsi positivi
rispetto all'ecografia



Attuale iter di accertamenti nei sanguinamenti peri- o postmenopausali in base alla linea guida S3 [2]. E, estrogeno; P, progestinico; TOS, terapia ormonale sostitutiva; SPM, sanguinamento postmenopausale

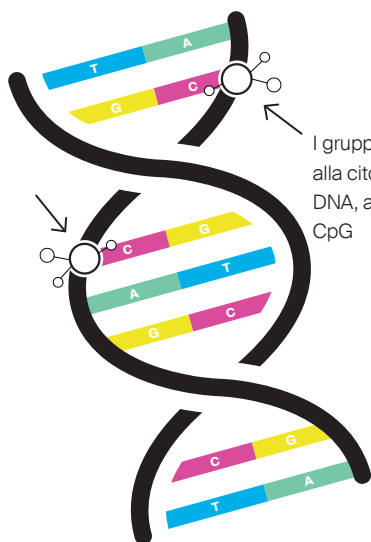
La sensibilità della citologia per il rilevamento del carcinoma endometriale è insufficiente, con il 45 % nelle donne sintomatiche [8] e solo il 26 % nelle donne asintomatiche che si sono sottoposte al PAP test fino a tre anni prima della diagnosi [3].

L'ecografia transvaginale misura lo spessore dell'endometrio; uno spessore superiore a 3 mm nelle donne in post-menopausa è considerato patologico. I tassi di rilevamento differiscono tra donne caucasiche («white») (89,5 %) e donne afro-americane («black») (51,1 %) [9]. La specificità di questa misura varia tra il 25,7 % [9] e il 42,1 % [10], e il valore predittivo positivo va soltanto dal 4,9 % al 7,3 % [4, 10]. Inoltre la capacità dell'ecografia di individuare i carcinomi endometriali sierosi è particolarmente scarsa, in quanto circa il 25 % di questi carcinomi aggressivi non è accompagnato da un aumento di spessore dell'endometrio [5].

Ciò significa che molte donne sottoposte a chirurgia diagnostica in realtà non presentano alcun carcinoma. In questa situazione lo sviluppo di un test per una migliore diagnosi del carcinoma endometriale riveste grande importanza. Tale test deve essere semplice da eseguire, consentire valutazioni automatizzate oggettive e veloci, presentare una sensibilità comparabile a quella dell'ecografia e offrire al contempo una specificità notevolmente più alta.

Analisi epigenetica per il rilevamento del carcinoma endometriale

Il test WID-qEC (**W**omen's Cancer **I**dentification utilizing **q**uantitative **P**CR for **E**ndometrial **C**ancer, denominato anche test WID[®]-easy) è stato sviluppato nel gruppo di ricerca del Prof. Dr. Martin Widschwendter in rinomati istituti e università (University College London [UCL], Karolinska Institutet in Svezia, Istituto EUTOPS dell'Università di Innsbruck). In 716 strisci cervicovaginali, i ricercatori hanno esaminato la metilazione del DNA in complessivamente 850'000 regioni del DNA, denominate dinucleotidi CpG. L'analisi di questa gigantesca mole di dati, che include più di 600 milioni di punti dati, ha consentito di identificare due



I gruppi metilici vengono aggiunti alla citosina (C), una base del DNA, a livello del dinucleotide CpG

DNA metilato
● Metilazione



regioni nei geni *ZSCAN12* e *GYPC*. Queste regioni presentano una metilazione aumentata in presenza di carcinomi endometriali, mentre in assenza di questi non sono metilate [11].

Mediante una PCR in tempo reale si può determinare lo stato di metilazione di queste regioni genetiche, usando per la normalizzazione il gene di riferimento *COL2A1*.



Per l'esecuzione di WID®-easy viene dapprima inviato in laboratorio uno striscio cervicovaginale della paziente sul quale, dopo estrazione del DNA e trattamento con bisolfito, si effettua una reazione di PCR quantitativa per determinare lo stato di metilazione delle regioni del DNA dei geni *ZSCAN12* e *GYPC*.

Specificità notevolmente migliorata grazie a WID®-easy

Grazie a questo nuovo metodo di esame si possono ridurre considerevolmente i risultati falsamente positivi spesso ottenuti con l'ecografia. I risultati degli studi su WID®-easy indicano che le pazienti possono ricevere una diagnosi migliore ed essere trattate in tempi più brevi, e che si possono ridurre gli interventi inutili e i costi sanitari.

Lo studio condotto con oltre 700 strisci cervicali ha mostrato che il test epigenetico offriva una sensibilità simile a quella dell'ecografia, ma una specificità significativamente più alta rispetto alla valutazione ecografica qualitativa. Nelle coorti qui

esaminate, l'individuazione dei carcinomi endometriali non sembrava dipendere da istologia, grado, stadio, età, etnia e stato menopausale. Con WID[®]-easy si possono individuare in modo affidabile carcinomi endometriali in stadi precoci e anche carcinomi non endometrioidi. Soprattutto i carcinomi endometriali sierosi si possono identificare con una sensibilità del 97 % [11]. Inoltre la sensibilità di WID[®]-easy è decisamente superiore a quella della citologia e consente di rilevare più facilmente anche i carcinomi endocervicali [12].

In un altro studio il test è stato validato in una coorte di donne ≥ 45 anni con sanguinamento anomalo. Delle 474 donne sintomatiche, 400 hanno accettato di partecipare allo studio. L'ecografia transvaginale da sola ha dato risultati conclusivi nel 62 % delle pazienti, mentre il 38 % ha dovuto eseguire ulteriori esami di diagnostica per immagini. Per il 47 % delle partecipanti allo studio è stato raccomandato un accertamento istologico che ha portato alla diagnosi di carcinoma nel 3 % dei casi. WID[®]-easy ha mostrato una sensibilità del 91 % e un'elevata specificità del 97 %, mentre l'ecografia ha mostrato una sensibilità del 91 % e una minore specificità, pari al 46 %. È interessante rilevare come due carcinomi non siano stati identificati con isteroscopia e raschiamento (solo in seguito mediante isterectomia o biopsia di una metastasi epatica), mentre il test WID-qEC era positivo [4].

WID[®]-easy e i suoi vantaggi

WID[®]-easy ha una sensibilità comparabile a quella dell'ecografia transvaginale, ma riduce il tasso di risultati falsamente positivi del 94 %.

- Risultato chiaro
- Diagnosi rapida
- Elevata affidabilità

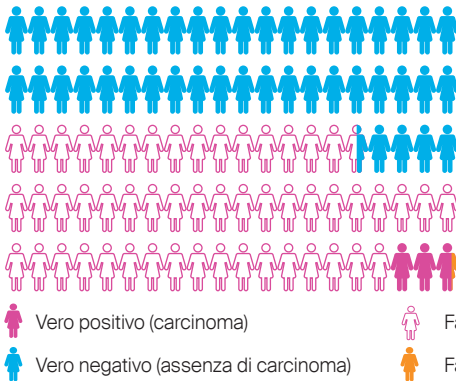
(sensibilità 91 %, specificità 97 %)

Ecografia e WID®-easy a confronto

Riassumendo, si osserva che, seguendo le linee guida attuali e in presenza di una diagnostica ecografica ottimale, su 100 donne nella fascia d'età ≥ 45 anni che consultano un medico a causa di sanguinamenti anomali, circa 56 donne devono essere sottoposte ad accertamento diagnostico di tipo chirurgico per identificare 3 carcinomi. Invece, utilizzando WID®-easy, solo circa 6 donne con risultato del test positivo devono essere sottoposte a un intervento chirurgico diagnostico per identificare i 3 carcinomi. Ne consegue che con WID®-easy il tasso di risultati falsamente positivi si riduce del 94 %.

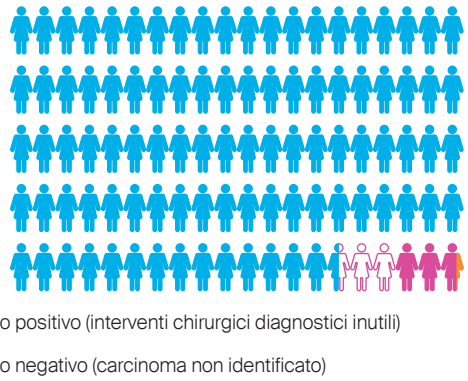
Ecografia

Più del 50 % di falsi positivi



WID®-easy

Meno del 3 % di falsi positivi



Performance dell'ecografia (spessore dell'endometrio > 3 mm) e di WID®-easy in 100 donne di ≥ 45 anni che si presentano con sanguinamento anomalo (adattato da Evans et al. 2023 [4]).

Indicazioni per il test WID[®]-easy e raccomandazioni per l'uso

L'analisi di tutti i dati attualmente disponibili mostra che il test WID[®]-easy è indicato nelle donne (≥ 45 anni) con sanguinamenti anomali. Le donne con un risultato positivo del test WID[®]-easy devono sottoporsi al più presto possibile a una diagnosi istologica per non ritardare inutilmente il trattamento eventualmente necessario. Le donne con un risultato WID[®]-easy negativo all'inizio possono essere trattate conservativamente e monitorate ecograficamente. Se necessario, si può anche prendere in considerazione la ripetizione del test WID[®]-easy.

Informazioni sui risultati

Il referto di laboratorio viene commentato in maniera differente a seconda dello stato di metilazione. I possibili risultati nel referto di laboratorio sono «negativo» e «positivo», dove «positivo» indica la presenza di un carcinoma endometriale mentre «negativo» ne indica l'assenza.

Come ogni test medico, anche WID[®]-easy non offre la sicurezza al 100 %. Un risultato positivo non indica sempre la presenza di un cancro: secondo Evans et al. [4] meno di 3 casi su 100 erano falsi positivi. E un risultato negativo non indica sempre l'assenza di un cancro: secondo Evans et al. [4] meno di 1 caso su 100 era un falso negativo.

Numero profilo	20574, prescrizione incl. dichiarazione di consenso*
Prezzo	CHF 420.70, prestazione obbligatoria**
Materiale	Striscio del secreto intorno alla cervice e dalla volta vaginale posteriore, kit per test M900264
Tempo di esecuzione	7 giorni lavorativi

*Prima della diagnosi genetica, la paziente deve ricevere una consulenza genetica ed essere ampiamente informata sulla procedura. Inoltre, è necessaria una dichiarazione di consenso scritta per gli esami genetici ai sensi della legge concernente gli esami genetici sull'essere umano (LEGU) attualmente in vigore.

**Di norma, l'assicurazione sanitaria copre i costi del test. Tuttavia, è possibile che l'assicurazione sanitaria rifiuti di coprire i costi nell'ambito dell'assicurazione di base e/o di eventuali assicurazioni complementari. In questo caso, il paziente deve sostenere i costi in prima persona.

Istruzioni per il prelievo di campioni

Attenzione

Prelevare in forma di striscio (kit per test M900264) un campione del secreto intorno alla cervice e dalla volta vaginale posteriore. Il prelievo del campione per il test WID®-easy va eseguito:

- senza utilizzo di lubrificante.
- senza previo lavaggio della vagina, in quanto il DNA tumorale si trova nel secreto vaginale.
- prima del prelievo di campioni per un altro test, p. es. per un PAP test.
- prima di introdurre un'altra sostanza in vagina o in prossimità del collo dell'utero, p. es. acido acetico per l'ispezione visiva (VIA).
- prima dell'ecografia transvaginale.
- o non prima di tre giorni dopo queste misure.

L'importante è – contrariamente alla procedura di prelievo per il PAP test – non strofinare energicamente sulla cervice il materiale per il prelievo del

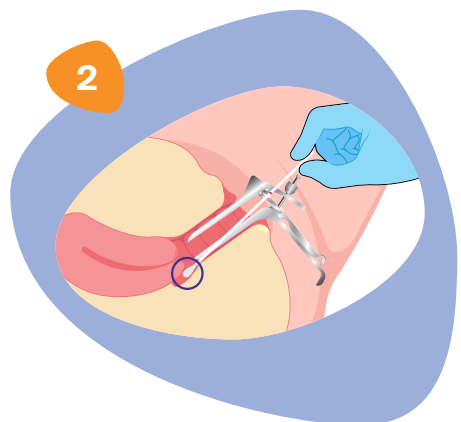
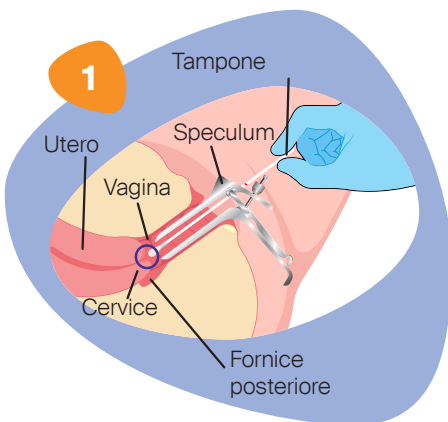
campione (qui il fine non è ottenere le cellule cervicali), e fare in modo che il tampone assorba il secreto intorno alla cervice e dalla volta vaginale posteriore.

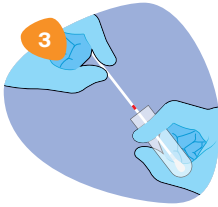
Per evitare la presenza di DNA estraneo nel campione, vanno evitati i rapporti sessuali non protetti nelle 24 ore anteriori al prelievo.

La sensibilità del test può essere ridotta da condizioni che limitano il deflusso del DNA tumorale dalla cavità uterina alla vagina, come grandi polipi endocervicali o miomi.

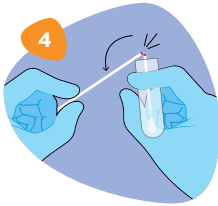
Istruzioni per l'uso

- 1) Introdurre lo speculum per rendere visibili il collo dell'utero e il fornice posteriore.
 - 2) Inserire il tampone in vagina e prelevare prima un campione dalla regione superiore della vagina, possibilmente senza toccare il collo dell'utero (fig. 1).
 - 3) Mantenere il tampone in questa posizione e ruotarlo lentamente una volta di 360 gradi (per 2-3 secondi).
-
- 4) Inserire il tampone nel fornice vaginale posteriore (fig. 2).
 - 5) Anche qui mantenere il tampone in posizione e ruotarlo lentamente di 360 gradi per 2-3 secondi.
 - 6) Estrarre il tampone dalla vagina.

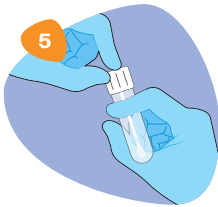



- 7) Svitare il tappo della provetta eNAT®.
- 8) Inserire il tampone nella provetta fino a portare il punto di rottura (segno rosso) all'altezza dell'apertura della provetta (fig. 3).



- 9) Piegare l'asta del tampone con un angolo di 180 gradi per spezzarla in corrispondenza del punto di rottura, tenendo la provetta lontana dal viso (fig. 4).
Se necessario, ruotare con cautela l'asta del tampone in modo da facilitare la rottura. Smaltire il pezzo superiore dell'asta.



- 10) Rimettere il tappo alla provetta e chiuderla bene (fig. 5).
- 11) Miscelare il contenuto della provetta compiendo per 10 volte un movimento rotatorio di 180 gradi e riporre il campione in posizione verticale per almeno 5 minuti a temperatura ambiente.
- 12) Conservare il campione massimo 48 h a temperatura ambiente finché non sarà inviato al laboratorio.

Bibliografia

- (1) Clarke MA, Long BJ, Del Mar Morillo A, Arbyn M, Bakkum-Gamez JN, Wentzensen N. Association of endometrial cancer risk with postmenopausal bleeding in women: A systematic review and meta-analysis. *JAMA Intern Med.* 2018; 178(9):1210-1222. <https://doi.org/10.1001/jamainternmed.2018.2820>
- (2) Emons G, Steiner E, Vordermark D, Uleer C et al. Endometrial Cancer. Guideline of the DGGG, DKG and DKH (S3-Level, AWMF Registry Number 032/034-OL, September 2022). Part 1 with recommendations on the epidemiology, screening, diagnosis and hereditary factors of endometrial cancer, geriatric assessment and supply structures. *Geburtshilfe Frauenheilkd.* 2023; 83(8):919-962. <https://doi.org/10.1055/a-2066-2051>
- (3) Frias-Gomez J, Tovar E, Vidal A, Murgui L, Ibáñez R, Peremiquel-Trillas P, Paytubi S, Baixeras N, Zanca A, Ponce J, Pineda M, Brunet J, de Sanjosé S, Bosch FX, Matias-Guiu X, Alemany L, Costas L; Screenwide Team. Sensitivity of cervical cytology in endometrial cancer detection in a tertiary hospital in Spain. *Cancer Med.* 2021; 10(19):6762-6766. <https://doi.org/10.1002/cam4.4217>
- (4) Evans I, Reisel D, Jones A, Bajrami A, Nijjar S, Solangon SA, Arora R, Redl E, Schreiberhuber L, Ishaq-Parveen I, Rothärmel J, Herzog C, Jurkovic D, Widschwendter M. Performance of the WID-qEC test versus sonography to detect uterine cancers in women with abnormal uterine bleeding (EPI-SURE): a prospective, consecutive observational cohort study in the UK. *Lancet Oncol.* 2023; 24(12):1375-1386. [https://doi.org/10.1016/S1470-2045\(23\)00466-7](https://doi.org/10.1016/S1470-2045(23)00466-7)
- (5) Kiff JM, Williams-Weisenberger M, Spellacy D, Garg B, Munro EG, Bruegl AS. Ultrasonographic evaluation of endometrial stripe thickness is insufficient to rule out uterine serous carcinoma. *Cancer Causes Control.* 2023; 34(12):1133-1138. <https://doi.org/10.1007/s10552-023-01759-y>
- (6) Clarke MA, Devesa SS, Harvey SV, Wentzensen N. Hysterectomy-corrected uterine corpus cancer incidence trends and differences in relative survival reveal racial disparities and rising rates of nonendometrioid cancers. *J Clin Oncol.* 2019; 37(22):1895-1908. <https://doi.org/10.1200/JCO.19.00151>

- (7) Sud A, Torr B, Jones ME, Broggio J, Scott S, Loveday C, Garrett A, Gronthoud F, Nicol DL, Jhanji S, Boyce SA, Williams M, Riboli E, Muller DC, Kipps E, Larkin J, Navani N, Swanton C, Lyratzopoulos G, McFerran E, Lawler M, Houlston R, Turnbull C. Effect of delays in the 2-week-wait cancer referral pathway during the COVID-19 pandemic on cancer survival in the UK: a modelling study. *Lancet Oncol.* 2020; 21(8):1035-1044. [https://doi.org/10.1016/S1470-2045\(20\)30392-2](https://doi.org/10.1016/S1470-2045(20)30392-2)
- (8) Frias-Gomez J, Benavente Y, Ponce J, Brunet J, Ibáñez R, Peremiquel-Trillas P, Baixeras N, Zanca A, Piulats JM, Aytés Á, Matias-Guiu X, Bosch FX, de Sanjosé S, Alemany L, Costas L; Screenwide Team. Sensitivity of cervico-vaginal cytology in endometrial carcinoma: A systematic review and meta-analysis. *Cancer Cytopathol.* 2020; 128(11):792-802. <https://doi.org/10.1002/cncy.22266>
- (9) Doll KM, Romano SS, Marsh EE, Robinson WR. Estimated performance of transvaginal ultrasonography for evaluation of postmenopausal bleeding in a simulated cohort of black and white women in the US. *JAMA Oncol.* 2021; 7(8):1158-1165. <https://doi.org/10.1001/jamaoncol.2021.1700>
- (10) Long B, Clarke MA, Morillo ADM, Wentzensen N, Bakkum-Gamez JN. Ultrasound detection of endometrial cancer in women with postmenopausal bleeding: systematic review and meta-analysis. *Gynecol Oncol.* 2020; 157(3):624-633. <https://doi.org/10.1016/j.ygyno.2020.01.032>
- (11) Herzog C, Marín F, Jones A, Evans I, Reisel D, Redl E, Schreiberhuber L, Paytubi S, Pelegrina B, Carmona Á, Peremiquel-Trillas P, Frias-Gomez J, Pineda M, Brunet J, Ponce J, Matias-Guiu X, de Sanjosé S, Alemany L, Olaitan A, Wong M, Jurkovic D, Crosbie EJ, Rosenthal AN, Bjørge L, Zikan M, Dostalek L, Cibula D, Sundström K, Dillner J, Costas L, Widschwendter M. A simple cervicovaginal epigenetic test for screening and rapid triage of women with suspected endometrial cancer: validation in several cohort and case/control sets. *J Clin Oncol.* 2022; 40(33):3828-3838. <https://doi.org/10.1200/JCO.22.00266>
- (12) Schreiberhuber L, Herzog C, Vavourakis CD, Redl E, Kastner C, Jones A, Evans I, Zikan M, Cibula D, Widschwendter P, Pfau K, Math B, Seewald M, Amory S, Obrist P, Widschwendter M. The WID-qEC test: Performance in a hospital-based cohort and feasibility to detect endometrial and cervical cancers. *Int J Cancer.* 2023; 152(6):1269-1274. <https://doi.org/10.1002/ijc.34275>



labor team w ag

Blumeneggstrasse 55
9403 Goldach
+41 71 844 45 45
info@team-w.ch
www.laborteam.ch

M14895/0924